

# 論文内容要旨

## 論文題目

### 解剖学的二重束前十字靭帯再建術における 大腿骨骨孔作製法の比較検討

指導（紹介）教授： 高木 理彰  
氏 名： 鈴木 朱美

#### 【内容要旨】（1，200字以内）

【背景】膝前十字靭帯再建術において、より適切な位置に大腿骨骨孔を作製することが重要である。これまで outside-in 法で大腿骨骨孔を作製してきたが、貫通孔の場合は移植腱が骨孔内で異常可動性を生じ、骨孔拡大や移植腱と骨孔の癒合不全を生じる可能性があった。この問題点を補うべく、逆行性ドリルを用いて必要最小限の長さのソケット孔を掘削し、移植腱を密着させるより低侵襲なソケット孔法に変更した。本研究の目的は、貫通孔群とソケット孔群の術後臨床成績およびMRI画像での靭帯のリモデリング、骨孔壁と移植腱の癒合について検討することである。

【対象と方法】2008年から2015年に同一術者（著者）により解剖学的二重束ACL再建術が行われた108例108膝を対象とした。貫通孔群79膝、ソケット孔群29膝、手術時平均年齢は貫通孔群21.9（12～50）歳、ソケット孔群26.2（14～53）歳であった。再建術後1年時のLachman test 陽性率、pivot shift test 陽性率、KT-1000（201b）による患健側差および再断裂率について調査した。また術後6か月、1年にMRI画像を撮像し得た貫通孔群20膝、ソケット孔群7膝において前内側線維束（AMB）および後外側線維束（PLB）の移植腱実質部の信号強度変化（SIR）と、大腿骨骨孔の関節内開孔部の骨孔壁と移植腱間の高信号領域の出現率について調査した。統計学的解析にはMann-WhitneyのU検定、Spearmanの順位相関、カイ二乗検定およびFisher直接確率計算法を用い、有意水準を5%未満とした。

【結果】術後の膝安定性、再断裂率では両群間に有意差は認めなかった。MRI画像における各線維束のSIRは、両群間および術後6か月と1年で有意差を認めなかった。各線維束のそれぞれのSIRは術後6か月から術後1年で低下を認めた。骨孔壁と移植腱間の高信号領域は、ソケット孔群では認めず、貫通孔群との間に有意差を認めた。

【考察】術後1年までの両群の臨床成績は共に安定し満足するものであり有意差は認めなかったものの、両群の比較からより低侵襲なソケット孔群では、骨孔壁と移植腱の癒合が早期に完成する所見がMRIではじめて明らかとなり、移植腱のより安定した生着、長期にわたる機能維持に貢献する可能性が示唆された。

平成 29 年 1 月 18 日

山形大学大学院医学系研究科長 殿

## 学位論文審査結果報告書

申請者氏名：鈴木 朱美

論文題目：解剖学的二重束前十字靭帯再建術における大腿骨骨孔作製法の比較検討

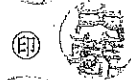審査委員：主審査委員

細矢 貴夜



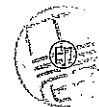
副審査委員

内藤 輝



副審査委員

土谷 順孝



審査終了日：平成 29 年 1 月 18 日

### 【 論 文 審 査 結 果 要 旨 】

著者は長年にわたり術者として膝前十字靭帯再建術を行ってきた。2008年からそれまでの方法から解剖学的二重束 ACL 再建術に変更し、臨床的に良好な結果が得られるようになった。しかしながら、本法で用いられていた outside-in 法では、移植腱が骨孔内で異常可動性を生じ、骨孔拡大や移植腱と骨孔の癒合不全を生じる可能性があった。outside-in 法での問題点を補うべく、逆行性ドリルを用いて必要最小限の長さのソケット孔法に変更した。本研究の目的は、膝前十字靭帯再建術の術式としてソケット孔法の優秀性を明らかにすることである。対象は、2008年から2015年に同一術者（著者）により解剖学的二重束 ACL 再建術が行われた 108 例 108 膝である。貫通孔群 79 膝、ソケット孔群 29 膝、手術時平均年齢は貫通孔群 21.9 (12~50) 歳、ソケット孔群 26.2 (14~53) 歳であった。再建術後 1 年時の Lachman test 陽性率、pivot shift test 陽性率、KT-1000 (201b) による患健側差および再断裂率について調査した。また術後 6 か月、1 年に MRI 画像を撮像し得た貫通孔群 20 膝、ソケット孔群 7 膝において前内側線維束 (AMB) および後外側線維束 (PLB) の移植腱実質部の信号強度変化 (SIR) と、大腿骨骨孔の関節内開孔部の骨孔壁と移植腱間の高信号領域の出現率について調査した。統計学的解析には Mann-Whitney の U 検定、Spearman の順位相関、カイ二乗検定および Fisher 直接確率計算法を用い、有意水準を 5%未満とした。

術後の膝安定性、再断裂率では両群間に有意差は認めず、MRI 画像による各線維束の SIR は、両群間で有意差は認めなかった。しかしながら、PLB の SIR は AMB の SIR に比し術後 6 か月で有意に高値であり、術後 1 年で有意差が消失した。また、骨孔壁と移植腱間の高信号領域の出現率は、術後 6 か月の PLB においてソケット孔群で有意に低値であった。

本研究は、まだ全国的にはあまり普及していないソケット孔法について、比較的普及している outside-in 法と比較して検討しているという点で独創的である。また、新たな知見として画像所見において両者の有意差を見だし、ソケット孔法の優位性を示唆している。臨床的な評価には症例の蓄積を要すると考えられるが、審査委員会では、本研究が学位（医学博士）に十分値するものと判断し、合格とした。