

論文内容要旨

論文題目

ウサギポドプラニンに対する特異的モノクローナル抗体の樹立と応用

責任講座： 整形外科学 講座
氏名： 本間龍介

【内容要旨】(1,200字以内)

【背景】ポドプラニン (PDPN) は I 型膜貫通型タンパク質で、リンパ管内皮細胞や腎糸球体上皮細胞、肺 I 型肺胞上皮細胞などの正常組織に発現している。また、多くの悪性腫瘍や関節リウマチの滑膜組織にもその発現が報告され、PDPN の機能解明はこれら疾患の病態解明や治療につながる可能性がある。ウサギは動物実験で最も頻繁に使用される動物の一つであるが、これまでウサギ PDPN (rabPDPN) に対するモノクローナル抗体は存在しなかった。

【目的・方法】本研究では、rabPDPN に対するモノクローナル抗体を作製し、リポポリサッカライド誘発性ウサギ関節炎モデルおよびウサギ膝関節骨軟骨移植モデルを用いて、樹立抗体による組織評価を行った。

【結果・考察】まず、rabPDPN リコンビナントタンパク質でマウスを免疫し、rabPDPN に対するモノクローナル抗体である PMab-32 を樹立した。次に、PMab-32 のエピトープを解析した。1 アミノ酸ずつアラニンに置換した変異型 rabPDPN を作製し、Western blot 法と flow cytometry にて PMab-32 との反応性を確認した。Western blot 法では S61A, G65A, T67A, A68G に反応せず、flow cytometry では G65A に反応しなかった。PMab-32 のエピトープは Ser61 から Ala68 で、Gly65 が重要なアミノ酸と考えられた。

関節炎モデルでは、ウサギ膝関節内にリポポリサッカライドを投与して関節炎を誘発し、滑膜組織を PMab-32 による免疫組織化学にて評価した。注射後 2 週では、滑膜細胞層の重層化が認められ、滑膜細胞に PDPN が強陽性であった。注射後 6 週と 12 週では、滑膜細胞層の重層化が軽減し、著明な PDPN 陽性像は認められなかった。炎症が沈静化するにつれて PDPN 発現が減少したと考えられ、炎症強度と PDPN 発現量が相関している可能性が示唆された。

軟骨移植モデルでは、ウサギ膝関節に骨軟骨欠損を作製し、自家骨軟骨移植片を偏心性に移植後、軟骨組織を PMab-32 による免疫組織化学にて評価した。正常軟骨組織の軟骨細胞には PDPN は弱陽性であったが、術後 3 週の骨軟骨移植片と母床部の軟骨細胞には PDPN が陽性で、骨軟骨欠損領域は非軟骨組織で埋まり、PDPN 陽性細胞は認められなかった。術後 6 週、12 週でも同様の結果であった。PDPN 発現は、手術侵襲による炎症や組織修復のための軟骨細胞の活性化を反映している可能性が考えられた。

以上より、新規に樹立した rabPDPN に対するモノクローナル抗体である PMab-32 は、種々のウサギを使用した動物実験に使用可能であり、今後の機能解析に有用な抗体であると考えられた。

平成 31年 1月 21日

山形大学大学院医学系研究科長 殿

学位論文審査結果報告書

申請者氏名：本間 龍介

論文題目：ウサギポドプラニンに対する特異的モノクローナル抗体
の樹立と応用

審査委員：主審査委員

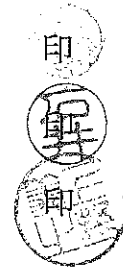
後藤 薫

副審査委員

石井 邦明

副審査委員

上野 美之



審査終了日：平成31年 1月11日

【 論 文 審 査 結 果 要 旨 】

ポドプラニンとは、リンパ管内皮細胞や腎糸球体上皮細胞、I型肺胞上皮細胞などの正常組織に発現するI型膜貫通型タンパク質である。近年、正常組織に加えて、様々な悪性腫瘍や関節リウマチの滑膜組織での発現も報告されているが、その機能には未だ不明な点も多い。本研究において本間氏は、動物実験で最も頻繁に使用される動物の一つであるウサギのポドプラニンに対するモノクローナル抗体を作製し、滑膜炎モデルおよび骨軟骨移植モデルを用いて免疫組織化学法による発現解析を行った。

本間氏はまず、リコンビナントタンパク質でマウスを免疫し、ウサギ・ポドプラニンに対するPMab-32抗体を樹立した。ウエスタンブロットおよびサイトフローメトリー解析の結果、このPMab-32抗体のエピトープは、Ser61からAla68であり、Gly65が最も重要なアミノ酸であることを見出した。

ウサギ膝関節内へのLPS注射による関節炎モデルを解析した結果、注射後2週では、重層化した滑膜細胞に、強いポドプラニン免疫陽性像が検出された。一方、注射後6週と12週では、滑膜細胞層の重層化が軽減し、ポドプラニン陽性像は著明に減少していた。この結果から、ポドプラニンの発現量と炎症強度が相関する可能性が示唆された。

次に、ウサギ自家骨軟骨移植片モデルでは、移植後3週の骨軟骨移植片にポドプラニン免疫陽性を示す軟骨が認められ、移植6週および12週でも免疫陽性反応が持続して検出された。移植軟骨片の軟骨細胞におけるポドプラニンの発現は、手術侵襲による炎症や組織修復のための軟骨細胞の活性化を反映している可能性が考えられた。

これらの結果は、新しく樹立したウサギ・ポドプラニン抗体がウサギを用いた動物実験に有用であり、ポドプラニンが関与する種々の疾患の病態解明や治療開発に大きく寄与すると考えられる。よって学位審査委員会は本研究が博士(医学)の授与に値するものと判定した。