

論文内容要旨

論文題目

変形性膝関節症の前十字靭帯におけるムコイド変性の病態解明

責任講座：整形外科学講座

氏名：豊野 修二

【内容要旨】(1,200字以内)

【目的】

変形性膝関節症(膝 OA)患者に対する手術として人工膝関節全置換術(TKA)が広く行われている。その術式は前十字靭帯(ACL)を温存するか切除するかに大別される。ACLのムコイド変性は、靭帯の膨化を伴い疼痛・可動域制限をきたし、MRI画像では膨化や高信号変化を生じ、組織学的所見では軟骨化生や線維配列異常が報告され、ACLを温存する場合、術後に症状が残存する可能性がある。本研究は、膝OAにおけるACL変性の程度をMRI画像と組織学的所見で評価し、組織学的にムコイド変性の病態を解明すること、術前MRIでACLの変性を予測し得るかを明らかにすることを目的とした。

【対象と方法】

初回TKAを施行した膝OA患者のうち、術前にMRIを撮像しACL検体採取した95膝を対象とした。男性23膝、女性72膝、手術時年齢は 72.7 ± 7.5 歳であった。組織のムコイド変性は、アルシアンブルー染色の陽性率を画像解析ソフトHALO®を用いて評価し、MRIの高信号変化(ACL/腓腹筋)、膨化度(面積/長さ)との関連を調査した。また、肉眼所見としてACL周囲の滑膜被覆の有無とムコイド変性を検討した。ヘマトキシリン・エオジン染色による組織変性所見をムコイド変性の重症度別にスコアで半定量的に評価した。さらに、免疫組織化学染色で、I型コラーゲンをCOL-I、II型コラーゲンをCOL-II、軟骨化生をSOX9、血管をCD31で評価し、アルシアンブルー染色の染色率と合わせて画像解析ソフトを用いて解析した。統計学的評価には、スピアマン順位相関係数、Fisher正確確率検定を用い、有意水準は5%未満とした。

【結果】

アルシアンブルー染色陽性領域とMRIの高信号変化($r=0.59$, $p<0.01$)、膨化度($r=0.62$, $p<0.01$)はそれぞれ正の相関を認め、高信号変化と膨化度が大きいほど、高度ムコイド変性を生じていた。肉眼所見では、ACL周囲の滑膜が消失した症例では高度ムコイド変性が多かった。組織変性所見スコアは、ムコイド変性が軽度では炎症スコアが高く、ムコイド変性が高度になると軟骨化生や配列異常のスコアが高かった。アルシアンブルー染色陽性率と各免疫組織化学染色の相関関係は、SOX9($r=0.69$, $p<0.01$)は正の相関を認め、COL-I($r=-0.38$, $p=0.03$)、CD31($r=-0.60$, $p<0.01$)は負の相関を認めた。

【結論】

MRIは組織所見を反映しており、ACL変性の評価により手術術式の選択に応用できることが示唆された。変性が高度になるに従い、軟骨化生が増加し、I型

コラーゲンと血管は減少していた。初期には血管新生を生じ、変性が進行すると I 型コラーゲンの減少や軟骨化生による線維配列異常が高度になると考えられ、ACL 周囲の滑膜消失が変性を促進する可能性が考えられた。

令和5年8月10日

山形大学大学院医学系研究科長 殿

学位論文審査結果報告書

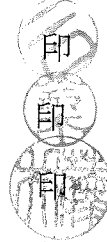
申請者氏名：豊野 修二

論文題目：変形性膝関節症の前十字靭帯におけるムコイド変性の病態解明

審査委員：主審査委員 二口 充

副審査委員 鈴木 民夫

副審査委員 藤井 聡



審査終了日： 令和5年7月24日

【論文審査結果要旨】

変形性膝関節症(膝OA)患者に対する手術として人工膝関節全置換術(TKA)が広く行われており、その術式は前十字靭帯(ACL)の温存か切除かに大別される。ACLのムコイド変性は、靭帯の膨化を伴い疼痛・可動域制限をきたし、MRI画像では膨化や高信号変化を生じ、組織学的所見では軟骨化生や線維醜列異常が報告され、ACLを温存する場合、術後に症状が残存する可能性がある。この研究では、膝OAにおけるACL変性の程度をMRI画像と組織学的所見で評価し、組織学的にムコイド変性の病態を解明すること、術前MRIでACLの変性を予測し得るかを明らかにすることを目的とした。

初回TKAを施行した膝OA患者のうち、術前にMRIを撮像しACL検体を採取した男性23膝、女性72膝を対象とした。組織のムコイド変性は、アルシアンブルー染色の陽性率を画像解析ソフトHALO®を用いて評価し、MRIの高信号変化(ACL/腓腹筋)、膨化度(面積/長さ)との関連を調査した。肉眼所見としてACL周囲の滑膜被覆の有無とムコイド変性を検討した。ヘマトキシリン・エオジン染色によるムコイド変性の重症度別にスコアで半定量的に評価した。さらに、免疫組織化学染色で、I型コラーゲンをCOL-I、II型コラーゲンをCOL-II、軟骨化生をSOX9、血管をCD31で評価し、アルシアンブルー染色の染色率と合わせて解析した。統計学的評価には、スピアマン順位相関係数、Fisher正確確率検定を用い、有意水準は5%未満とした。

アルシアンブルー染色陽性率とMRIの高信号変化、膨化度はそれぞれ正の相関を認め、高信号変化と膨化度が大きいほど、高度ムコイド変性を生じていた。肉眼所見では、ACL周囲の滑膜が消失した症例では高度ムコイド変性が多かった。組織変性所見スコアは、ムコイド変性が軽度では炎症スコアが高く、ムコイド変性が高度になると軟骨化生や醜列異常のスコアが高かった。アルシアンブルー染色陽性率と各免疫組織化学染色の相関関係は、SOX9は正の相関を認め、COL-I、CD31は負の相関を認めた。MRIは組織所見を反映しており、ACL変性の評価により手術術式の選択に応用できることが示唆された。変性が高度になるに従い、軟骨化生が増加し、I型コラーゲンと血管は減少していた。初期には血管新生を生じ、変性が進行するとII型コラーゲンの減少や軟骨化生による線維醜列異常が高度になると考えられ、ACL周囲の滑膜消失が変性を促進する可能性が考えられた。

本研究は、膝OAにおけるACL変性の程度を、術前MRI画像と組織学的なムコイド変性の病態に基づいて予測できる可能性を示した点で、独創性があり適切な手順で検証された研究である。しかし、本研究に用いた膝のサンプルをどのような方法で選んだのか、組織学的に靭帯では軟骨は増えていないのに、軟骨形成に関与するSOX9の発現が上昇している理由、誤字脱字はほとんど認められないが、グラフを理解しやすい形式に変更すべき点について検討を加えることが望まれる。総合的に、本研究論文は十分な学術的意義があり、適切な研究手法を用いて得られた、医学の進歩に貢献する研究成果を含むことから、学位論文に値すると判断される。

(1, 200字以内)